

## Çekimli ve Çekimsiz Vakalarda Lingual Teknik\*

Doç. Dr. Zahir ALTUĞ\*\*

**ÖZET:** Sabit ortodontik tedavide yeni bir devri açan lingual teknikle 1970'lerden bu yana 20.000'in üzerinde hasta tedavi edilmiştir. Üstün estetik anlayışın bir ürünü olan bu teknik son yıllarda kendine özgü bir teknolojiyle de kaçınılmaz kalmıştır. Bugün birçok firma lingual teknik braketi görünmez teller vb. gereçleri ortodonti hizmetine sunmaktadır. Ortodontik tedavi vasıtalarının (braket, tel, lastik) dişlerin görünmeyen yüzeylerine yerleştirilmesi yetiştikleri de ortodontik tedaviye çekmiştir. Bu yazıda lingual teknik hakkında genel bilgiler ve tarihçesi verilmiş, bu teknikle tedavi edilmiş biri çekimli, diğeri çekimsiz iki örnek vaka sunulmuştur.

Anahtar Kelimeler: Lingual Teknik, Mantarimsı Ark Formu.

**SUMMARY:** LINGUAL ORTHODONTIC ON THE EXTRACTED AND NON EXTRACTED CASES. Lingual technic-which opened a new period in fixed orthodontic treatment-has been used for patient treatments since 1970's. In the recent years, this technic, which is the product of high esthetic understanding, has created a special technology for itself. Today, many firms are producing lingual technic brackets, unvisible wires etc. for use of orthodontics. The orthodontic treatment instruments, which are being put on the unvisible surfaces of the teeth provide the adult people to accept the orthodontic treatment. In this study, general knowledge and the history about the lingual technic have been stated and two cases-one with extraction, the other with non-extraction. Which have been treated with this technique have been reported.

Key Words: Lingual Technic, Mushroom Archwire.

### GİRİŞ

Adaptik türü materyaller son çeyrek yüzyıldır dişhekimliğinde kullanılmaktadır. Adaptik türü materyallerin yüksek yapıştırıcı özelliklerinden dolayı, ortodontide önce braketter, taşıyıcı bir bant olmaksızın doğrudan çıplak dişler üzerine yapıştırılabilmektedir. Braketlerin dişler üzerine doğrudan yapıştırılabilmesi sabit ortodontide bir devri açmıştır. Başta metal braketter, daha sonraları da yüksek estetik görüntülerinden, daha doğrusu görünmezliklerinden dolayı plastik ve seramik braketter üretilmiştir. Elbetteki buna ilişkin olarak görünmez tel ve diğer gereçlerle bu yolda oldukça ileri gidilmiştir. Ne varki plastik braket slotunun deforme, seramik braketlerin ince yüzeylerde kırılma özelliklerinden dolayı Lingual Teknik arayışına ihtiyaç duyulmuştur. Lingual Teknik ilk olarak 1973 yılında Kurz (19)'un denemeleri ile adını duyurmuş-

tur. Daha sonraları 1975 yılında lingual aygıt ve mantarimsı ark formu konulu yayınlarıyla Fujita (12, 13) aygıtın öncülerinden olmuştur, bu çalışmaları ile Japonya'da ve ABD'de patent almıştır. Yine 1979 yılında Kurz (19, 20) da Lingual Edgewise aygıtları patentini almıştır. 1980'lerde Kelly (18) Lingual edgewise'i geliştirirken, Page (23) Lingual Begg denemelerine başlamıştır. 1980'li yıllardan itibaren teknik pek çok uygulayıcı bulmuştur (1-29). 1987 yılına kadar lingual teknikle 20.000'in üzerinde hasta tedavi edilmiştir (15-20). Türkiye'de lingual teknikle ilk hasta tedavisini ve bu konudaki ilk yayını Ülgen (29) yapmıştır.

### Lingual Teknik İçin İdeal Vakalar:

- 1- Sınıf I düzensizlikler.
- 2- Ekspansiyon gerektiren vakalar.

\* Bu Çalışma 1. Türk Ortodonti Kongresinde (14-22/10/1988, Milli Kütüphane(Ankara) sunulmuştur.

\*\* A.Ü. Dişhekimliği Fakültesi Ortodonti Anabilim Dalı Öğretim Üyesi.

3-  $\frac{4}{4}$   $\frac{4}{4}$   $\frac{4}{4}$   $\frac{4}{4}$   $\frac{4}{4}$   $\frac{4}{5}$   $\frac{4}{5}$  Çekimli gerektiren vakalar

- 4- Makul açık kapanış vakaları.
- 5- Makul derin kapanış vakaları.

#### **Lingual Teknik Sınırlarını Zorlayan Vakalar:**

- 1- Aşırı artmış derin kapanışlı vakalar.
- 2- Aşırı artmış açık kapanışlı vakalar.
- 3- Maksimum ankraj vakaları.
- 4- Aşırı rotasyonlu dişler.
- 5- Klinik kron boyu yetersiz dişler.
- 6- Kötü oral hijyenli ve kooperasyon göstermeyen vakalar.

Gormon (15-17) lingual tekniğin avantajlarını ve dezavantajlarını şu şekilde sıralamaktadır.

#### **Avantajları:**

- En estetik sabit tedavi tekniği.
- Artmış overbite'li vakalarda çok etkili.
- Bazı Temporomandibular Eklem sorunlarında ısırma düzlemi etkisi ile yararlı olmaktadır.
- Ön çapraz kapanışlarda braketin atması önlenir.

#### **Lingual Tekniğin Dezavantajları İse:**

- Hasta başındaki süre daha uzundur.
- Labial tekniklerin 3 katı, iş gücü, zaman ve maliyet gerektirmektedir.
- Mandibulanın rotasyonuna yol açar.
- Bukkal segmentlerin vertikal ve transversal kontrolü zordur, çünkü dişler tam oklüziona geçemeyebilir.

Lingual teknikte braketler dişlerin görünmeyen yüzeyleri olan palatinal ve lingual yüzeylerine doğrudan veya ölçü aracılığı ile yapıştırılabilir. Braketlerin dişlerin üzerindeki yeri ve lingual teknikle ilgili bazı açıklayıcı şekiller, Şekil 1-9'da görülmektedir.

Bu genel bilgilerden sonra A.Ü. Diş Hekimliği Fakültesi Ortodonti Anabilim dalında

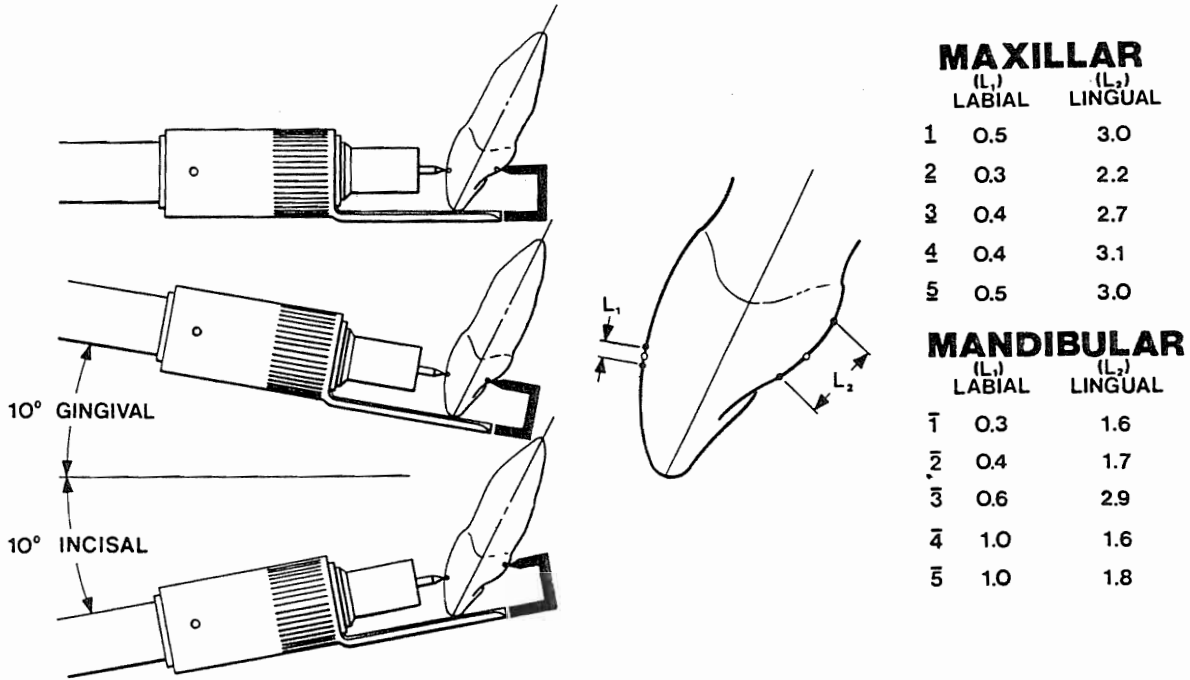
tedavi ettiğim biri çekimli ötekisi çekimsiz iki örnek lingual teknik vakasını sunmak istiyorum.

Birinci vaka 11.5 yaşında bir erkek çocuk. Hastamızda K1 II, 1 anomali var. Alt diş kavsinde 7 mm., üst diş kavsinde 8 mm. yer darlığı var. Vaka iskeletsel K1 II. sınırında (ANB: 4.5), dik yön açısı artmış (GoGn/SN: 38°), alt ve üst keser protruzyonları var (I/NA: 27°, 8 mm., I/NB: 38°, 9 mm), alt ve üst dudak protrusiv (U.L.: 4.5 mm. L.L.: 1 mm.). Yukarıdaki tanı kriterleri nedeni ile bu hastanın 4 adet 1. küçük azı dişleri çekildi. Altı no'lu dişlere bant, onların önünde kalan diğer tüm dişlerin lingual yüzeylerine Begg braketleri direkt olarak yapıştırıldı. Ayrıca hastanın okul dışındaki zamanında yaklaşık günde 18 saat oksipital headgear uygulandı. Başlangıçta 0.014" arklarla, alt ve üst kaninler headgeare karşı retrakte edildi. Kanin retraksiyonu yaklaşık 3 ay sürdü, daha sonra 0.016 lık arklarla 2.5 aylık bir kesici retraksiyonu safhası oldu. Bundan sonra 0.018 arklarla tedavi bitirildi. Toplam tedavi süresi 2 yıldır. Hastanın tedavi başında, tedavi içinde ve tedavi sonundaki resimleri ile tedavi başındaki ve tedavi sonundaki sefalometrik filmlerinin karşılaştırması aşağıda görülmektedir.

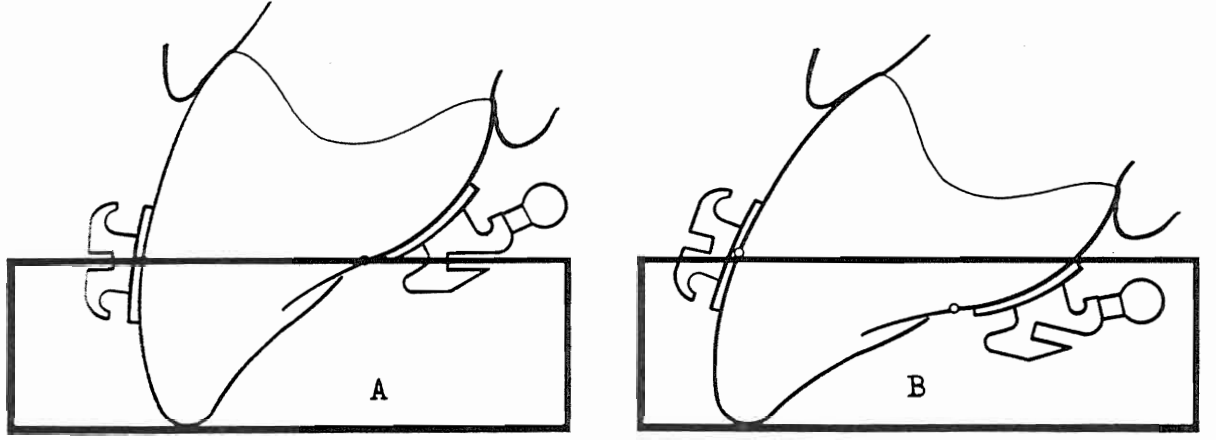
İkinci vakamızda 12 yaşında yine bir erkek çocuk, Hastamızda K1 I. anomali mevcut. Alt diş kavsinde yer darlığı 5 mm., üst diş kavsinde 6 mm. dir. ANB açısı: 0.5°, dik yön açısı: 35°, alt ve üst keser konumu normal, yumuşak doku profili iyi. Bu hasta çekimsiz tedavi edildi. Bunda da başlangıçta 0.014" multilooplu arklar kullanıldı. Daha sonra 0.016" lık protruzyon arkları uygulandı. En sonunda 0.018" arklarla tedavi bitirildi. Tedavi 1.5 yıl sürdü. Bu hastanın da tedavi başında, tedavi içinde ve tedavi sonundaki resimleri ile sefalometrik film karşılaştırması aşağıda görülmektedir.

Eğim	0°	0°	+12°	+9°	+5°	+5°	+9°	+12°	0°	0°	
Yükseklik	X	X	+5	-5	X	X	-5	+5	X	X	
Yükseklik	X	X	+5	X	X	X	X	+5	X	X	
Eğim	-3°	-3°	+9°	+2°	+2°	+2°	+2°	+9°	-3°	-3°	

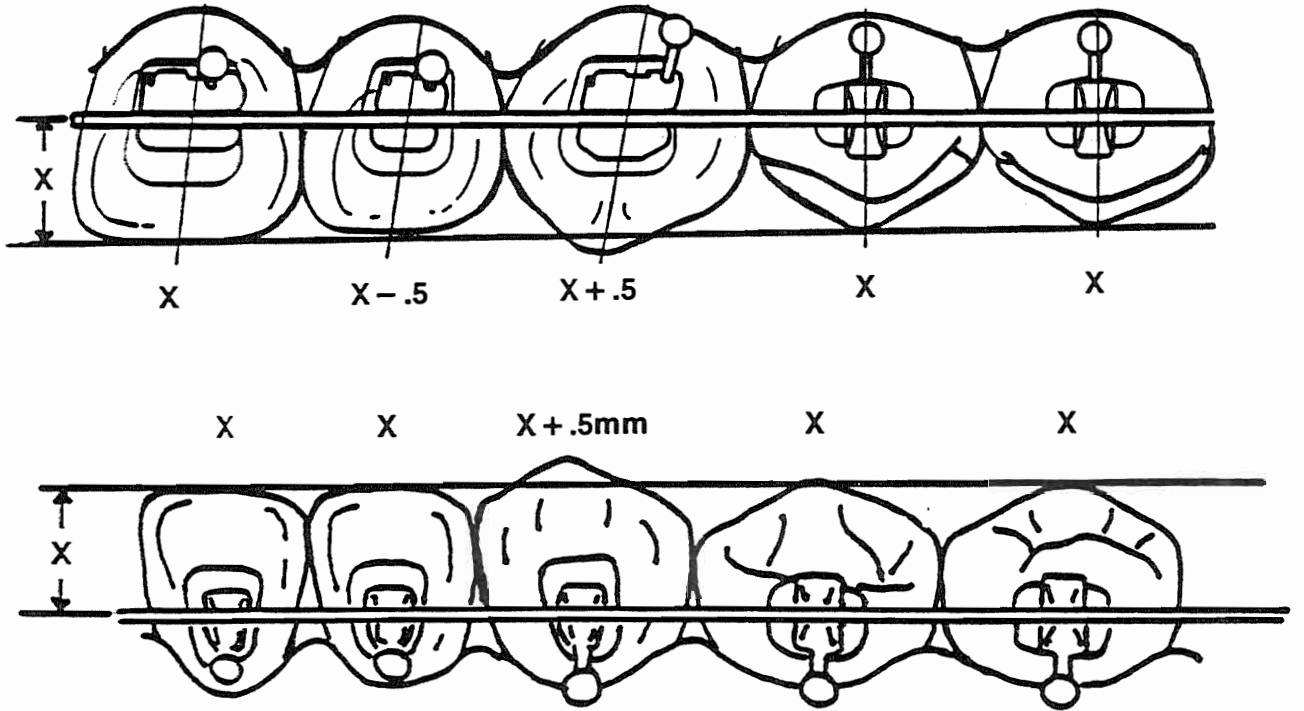
Şekil. 1- Lingual Teknik Braketleri ve Tüplerinin, Dişlerin Lingual Yüzeyindeki Yeri.



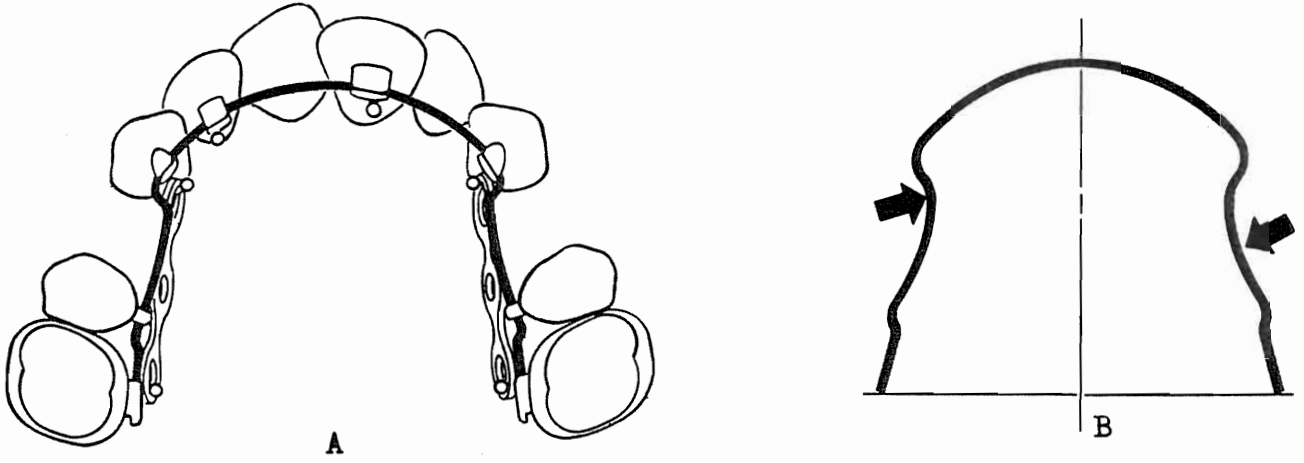
Şekil. 2- Labial Tekniklere Göre Lingual Tekniğin Braketinin Karşılaştırmalı Olarak Yerinin Saptanması.



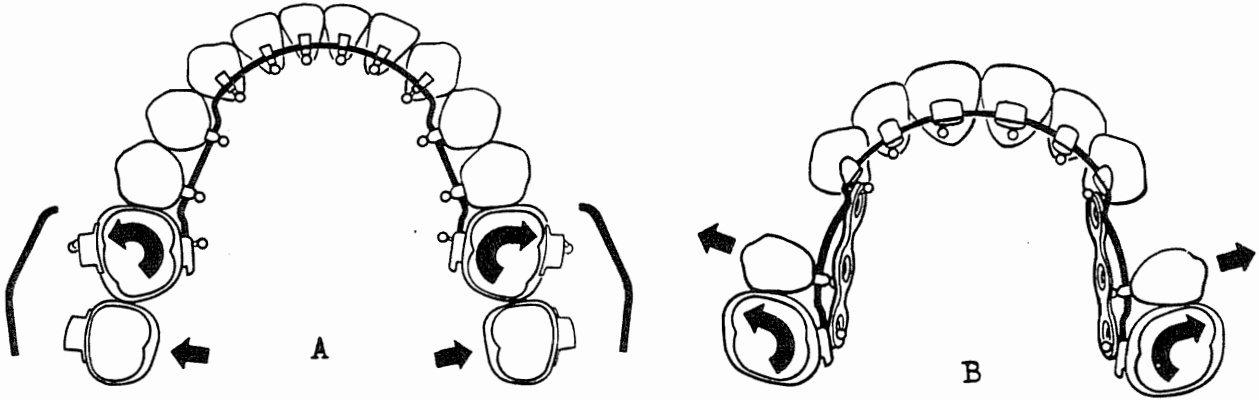
Şekil 3- Labial Tekniklere Göre Lingual Tekniğin Braketinin Yerleştirme Yerinin Dişin Lingual Yüzey Anatomisine Uygun Olarak Belirlenmesi. A- Doğru Konum, B- Yanlış Konum.



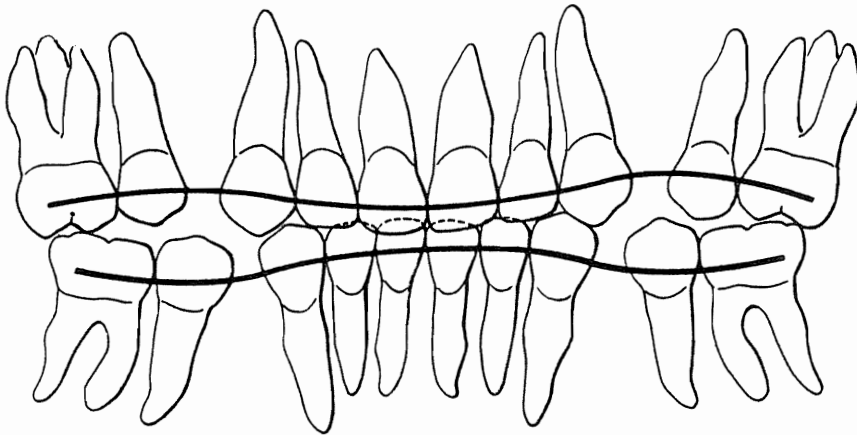
Şekil 4- Braketlerin Kesici Kenara veya Tüberekül Tepesine Olan Uzaklıklarının Miktarı.



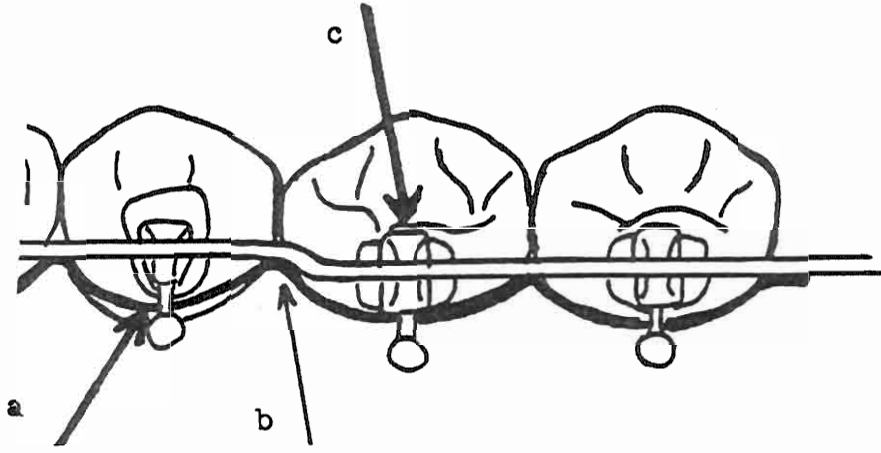
Şekil. 5A- Lingual Teknikle Kanın Retraksiyonu. B- Lingual Teknik Arkı. Düşük Dimensiyonlu Tellerle Arkda Transversal Yönde Bir Kavışlenme Olabilir. Yüksek Dimensiyonlu Tellere Geçilmelidir.



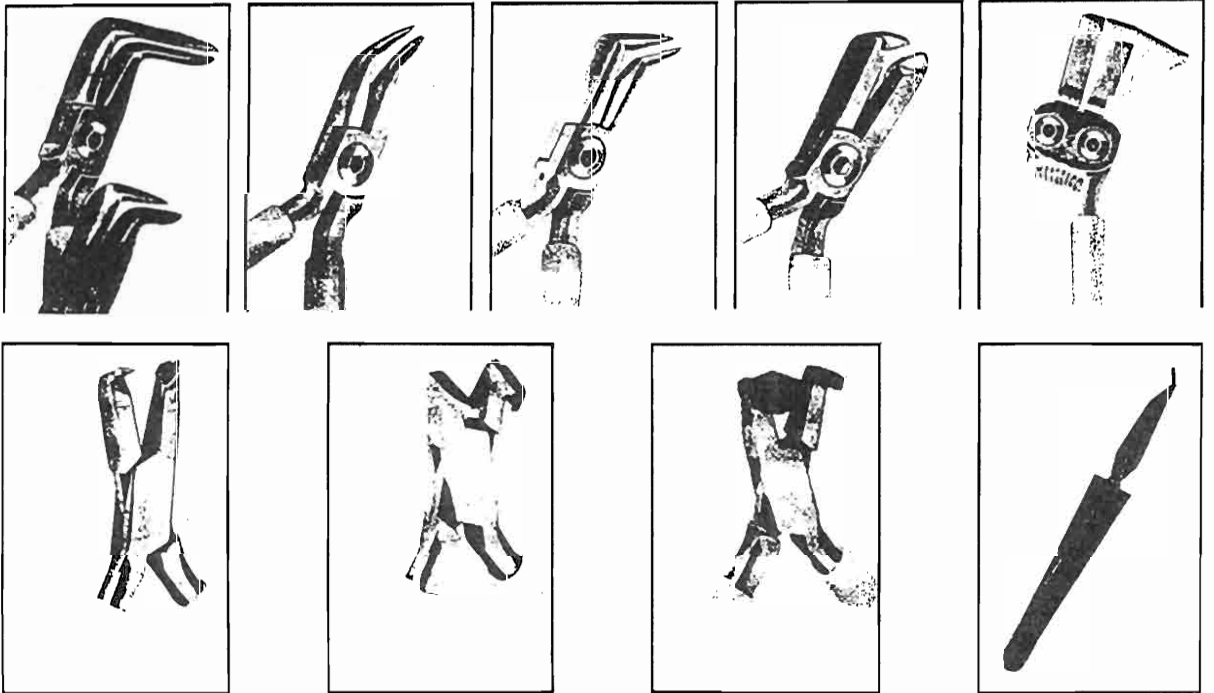
Şekil. 6- Düşük dimensiyonlu Tellerle Alt ve Üst Arklardaki Kavışlenmeler ve Molarlardaki Rotasyonlar.



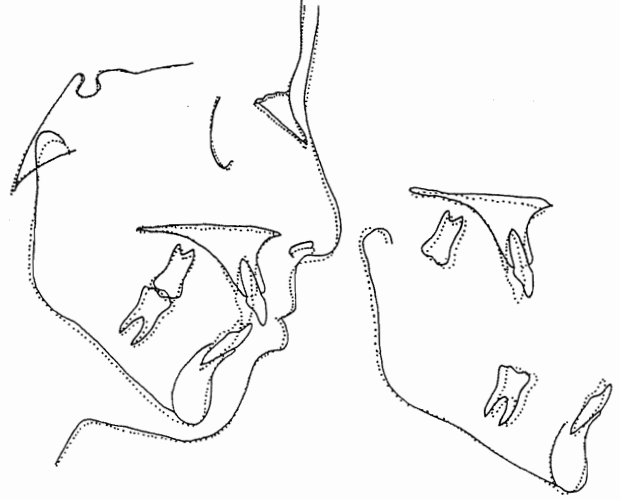
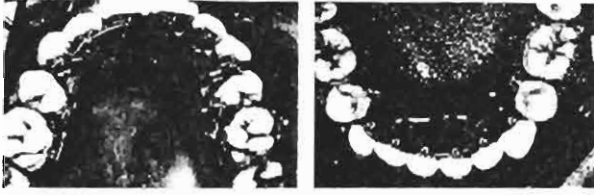
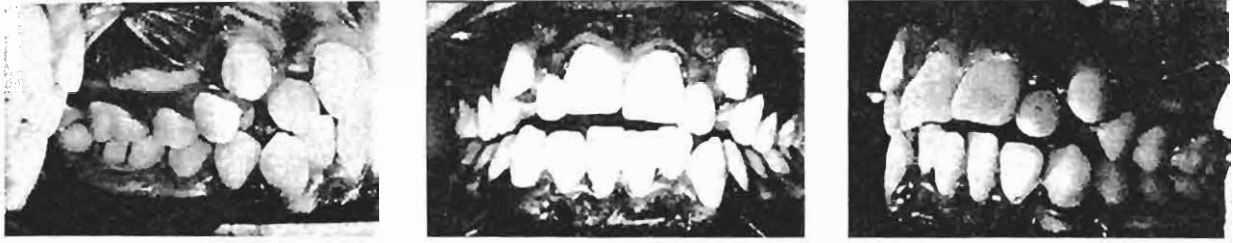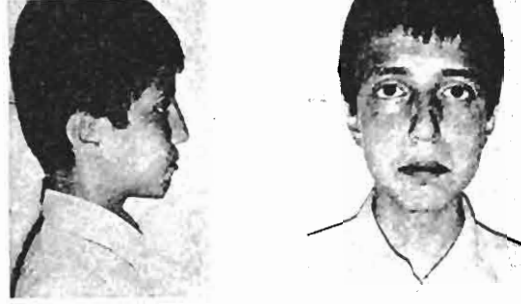Şekil. 7- Düşük Dimensiyonlu Tellerle Alt ve Üst Arklardaki Vertikal Yöndeki Kavışlenmeler.



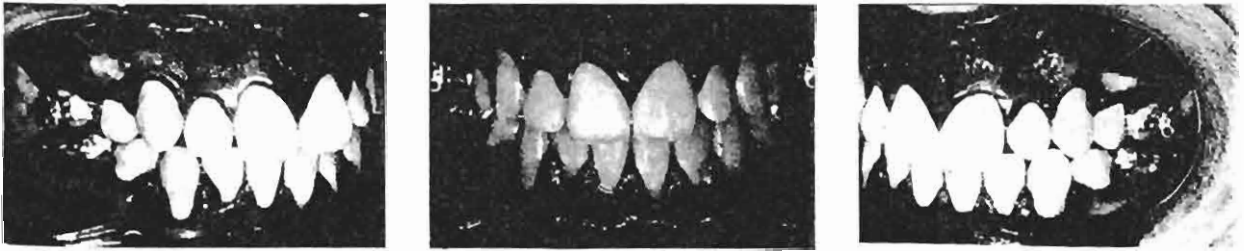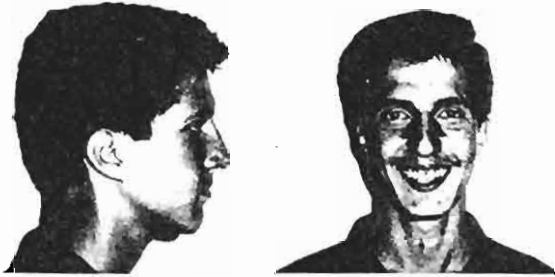Şekil. 8- Klinik Kron Boyu Yetersiz Dişlerde a) Gingival, b) Arkın 3-4 Nolu Dişler Arasındaki Kötü Konumu, c) Oklüzal Seviyedeki İstenmeyen Pozisyonu.



Şekil. 9- Lingual Teknik El Aletlerinden Bazıları.

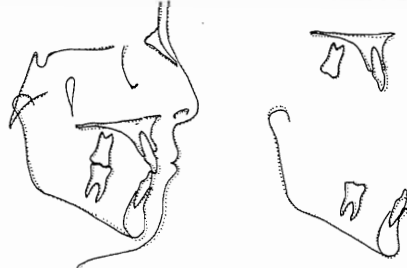
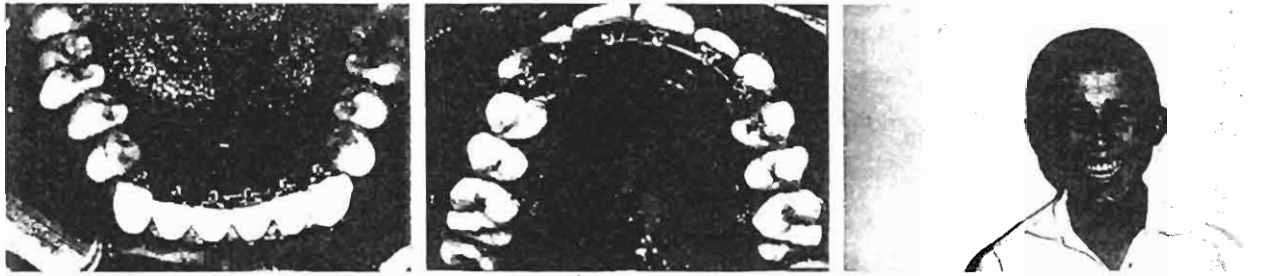
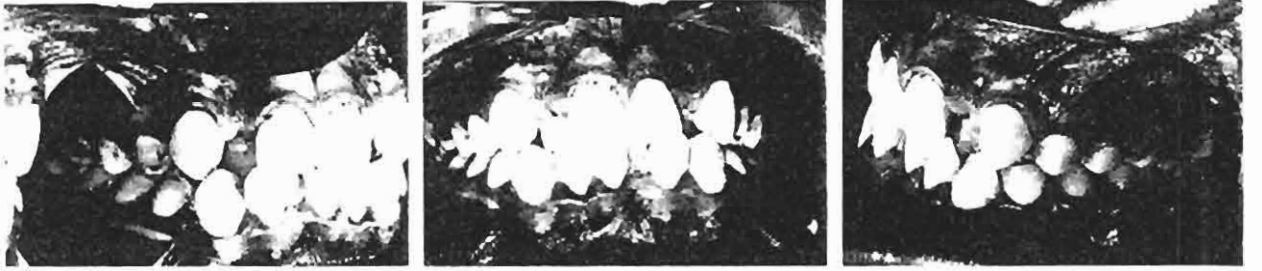
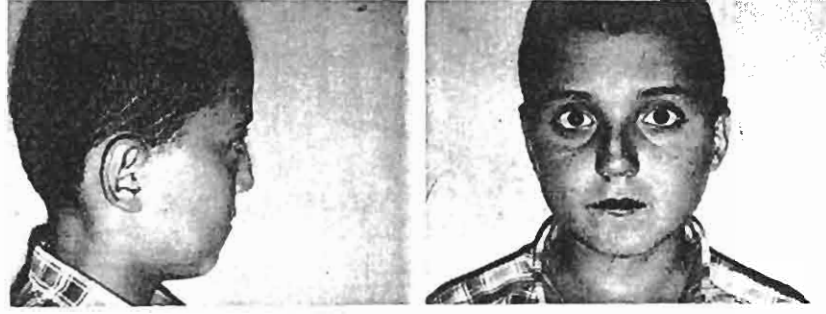
Çizim 1: Vaka 1 in Tedavi Başlangıcı ve Tedavi Sonucu Sefalometrik Filmlerinin Çakıştırması.

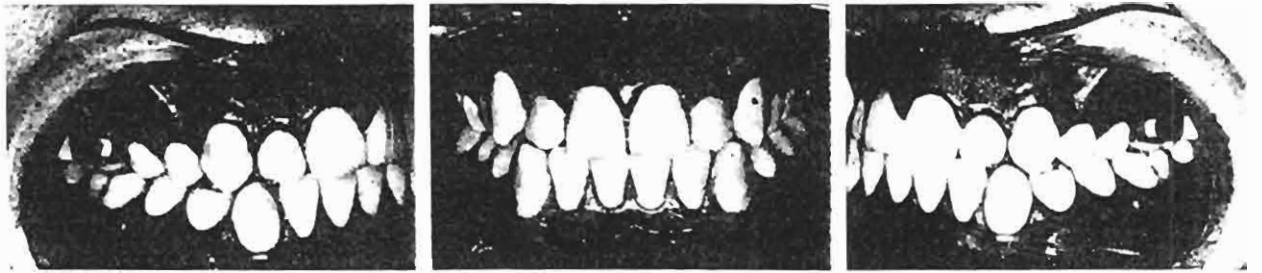


Vaka 1'e İlişkin Tedavi Başlangıcı ve Tedavi Sonucu Resimleri ve Sefalometrik Filmlerinin Çakıştırması.

Altuğ



Çizim 2: Vaka 2'nin Tedavi Başlangıcı ve Tedavi Sonucu Sefalometrik Filmlerinin Çakıştırılması.



Vaka 2'e İlişkin Tedavi Başlangıcı ve Tedavi Sonucu Resimleri ve Sefalometrik Filmlerinin Çakıştırması.



1970'lerde başlanıp, o zamandan bu yana lingual teknikle hasta tedavisi yapılmaktadır. Kurz (19, 20)'un başlangıçta yalnızca alt diş kavsinde başlattığı lingual teknik uygulamalarının bugün endikasyon alanları özel di-zaynli braketlerle oldukça genişlemiştir. Lingual teknikle de derin kapanışlı olgularda kapanışın açılabilirdiği, bu sırada mandibular plan açısında kaydadeğer bir değişikliğin görülmeyişi bildirilmiştir (2-4). Bazı klinisyenler de (18-20, 26-28) mandibular plan açısının özellikle FMA açısının bir miktar azaldığını bildirmişlerdir. Fulmer ve Kujtinec (14) mandibular rotasyon ve kapanış açmada maksiller anterior braketlerin oklüziona etkisi ile mandibular plan açısı ve alt yüz yüksekliđi üzerinde durmuşlardır. Bu arařtırcılar hem çekimli ve hemde çekimsiz gruplarda mandibular plan açısı ve ön alt yüz yüksekliđindeki deđişikliđi minimal düzeyde bulmuşlardır. Minimal düzeydeki bu deđişiklikler ise daha çok artış şeklindedir. Bazı arařtırcılar (18-20, 26-28) derin kapanışlı vakalarda lingual teknikle ısırma plađını önermektedirler. Bu sayede keser intrüzyonuna ve molar ekstrüzyonuna olanak sağlamaktadır. Bu arařtırcılar kapanışın açılmasında maksiller keserlerden ziyade mandibular keser intrüzyonunun etkili olduđunu önemli bulmuşlardır. Kelly (18) premolar çekimli lingual teknik vakalarında yumuřak doku profilinde de olumlu deđişiklikler meydana geldiđini bildirmektedir. Simith (26-28) ortodontik tedavilerde keser retraksiyonunu dudak retrüzyonunun izlediđini bu takibin ise tahmin edilemeyeceđini bildirmekte, bununla birlikte çekimli vakalarda dudak retrüzyonunun yaklaşık 3 mm. kadar olduđunu bunun 0-5.6 mm. arasında deđişiklikler gösterdiđini açıklamaktadır. Keser dişlerin lingual yüzey morfolojisinin çok deđişik varyasyon göstermesi tork kontrolünü etkilemektedir (1, 5-11, 21, 22, 24, 25). Buna rađmen lingual teknikle optimum bir tork hareketi yaptırmak mümkündür. Bu birazda hekime, ark teli özelliđine ve diş morfolojisine bađlıdır.

#### YARARLANILAN KAYNAKLAR

1. Aguirre, M.j.: Indirect bonding for lingual cases. *J. Clin. Orthodont.* 18: 565-569, 1984.
2. Alexander, C.M., Alexander, R.G., Gorman, J.C., Hilgers, J.J., Kurz, C., Scholz, R.P., and Smith, J.R.: Lingual Orthodontics: a status report. *J. Clin. Orthodont.* 16: 255-262, 1982.
3. Alexander, C.M., Alexander, R.G., Gorman, J.C., Hilgers, J.J., Kurz, C., Scholz, R.P., Smith, J.R.: and Schwartz, M.L.: Lingual orthodontics: a status report, part 5 Lingual mechanotherapy. *J. Clin. Orthodont.* 17: 99-115, 1983.
4. Alexander, C.M., Alexander, R.G., and Sinclair, P.M.: Lingual orthodontics: a status report, part 6 patient and practice management. *J. Clin. Orthodont.* 17: 240-246, 1983.
5. Bennet, R.: Thesis abstracts: A Study of Deep Overbite Correction with Lingual Orthodontics. *Am. Journal of Orthodont.*, 98: 281, 1990.
6. Brunetto, A.R., Chaconas, S.J., Caputo, A.A. and Matyas, J.: Force transmission characteristics of lingual orthodontic appliances. *J. Dent. Res.* 63: 257, 1984.
7. Buchmiller, R.E.: A comparison of indirect lingual bracket placement by practitioners and a commercial laboratory as it relates to crown torque. *Am. J. Orthodont. Rev. and Abst.* 88: 266-267, 1985.
8. Creekmore, T.: Lingual Orthodontics - Its renaissance. *Am. Journal of Orthodont.*, 96: 120-138, 1989.
9. Diamond, M.: Critical aspects of lingual bracket placement. *J. Clin. Orthodont.* 17: 688-691, 1983.
10. Diamond, M.O Improved vision and isolation for direct Lingual bonding of the upper arch. *J. Clin. Orthodont.* 18: 733, 1984.
11. Diedrich, P.: Die linguale Bracketfixaiton-Problematic und erste Erfahrungen. *Fortschr. Kieferorthop.* 45: 65-76, 1984.
12. Fujita, K.: New orthodontic treatment with lingual bracket and mushroom archwire appliance. *Am. J. Orthod.*, 76: 657-675, 1979.
13. Fujita, K.: Multilingual bracket and mushroom arch wire technique: A clinical report. *Am. J. Orthod.* 82: 120-140, 1982.
14. Fulmer, D.T., Kujtinec, M.M.: Cephalometric appraisal of patients treated with fixed lingual orthodontic appliance: Historic review and analysis of cases. *Am. Journal of Orthodont.*, 95: 514-521, 1989.
15. Gorman, J.C., Hilgers, J.J. Smith, J.R.: Lingual orthodontics: A status report. Part 4. Diagnosis and treatment planning. *J. Clin. Orthod.* 17: 26-35, 1983.
16. Gorman, J.C.: Treatment with lingual appliances: The alternative for adult patients. *Int. J. Adult Orthod. Orthog. Surg* 3: 131-149, 1987.

17. Gorman, J.C.: Treatment of Adults with Lingual Orthodontic Appliances, The Dental Clinics of North America., 32: 589-620, 1988.
18. Kelly V.M.: JCO interviews on lingual orthodontics. J. Clin. Orthod. 16: 461-476, 1982.
19. Kurz, C., Swartz, M.L., Andreiko, C.: Lingual orthodontics: A status report. Part 2. Research and development. J. Clin. Orthod. 16: 735-740, 1982.
20. Kurz, C., and Gorman, J.C.: Lingual orthodontics: a status report, Part 7. A case reports-nonextraction, consolidation. J. Clin. Orthodont. 17: 310-321, 1983.
21. Mariott, J., Subtelny, D., Baker, R., et al: The speech effects of the lingual appliance. rochester, New York, Eastman Dental Center, 1983.
22. Moran, K.I.: Relative wire stiffness due to lingual versus labial interbracket distance. Am. Journal of Orthodont., 92: 24-32, 1987.
23. Paige, S.F.: A lingual light-wire technique. J. Clin. Orthod. 16: 534-544, 1982.
24. Scholz, R.P., and Schwarz, M.L.: Lingual orthodontics: a status report, Part 3. indirect bonding-laboratory and clinical procedures. J. Clin. Orthodont. 16: 812-820, 1982.
25. Sinclair, P.M., Cannito, M.f., Goates, L.J., et al: Patient responses to lingual appliances. J. Clin. Orthod. 20: 396-404, 186.
26. Smith, J.R.: Lingual orthodontics: a status report, Part 7B. case reports-extraction, J. Clin. Orthodont. 17: 464-473, 1983.
27. Smith, J.R., et al: Keys to success in lingual therapy. Part 2. J. Clin. Orthod. 20: 330-340, 1986.
28. Smith, J.R., et al: Keys to success in lingual therapy. Part 2. J. Clin. Orthod. 20: 330-340, 1986.
29. Ülgen, M.: Lingual Teknik, Oral Mesleki ve Aktüel Dişhekimliği Dergisi 6-8, 1986.

Yazışma Adresi: Doç. Dr. Zahir ALTUĞ  
A.Ü. Dişhekimliği Fakültesi  
Ortodonti Anabilim Dalı  
Beşevler / ANKARA